

# Diagnostic électrophysiologique de deux syndromes psycho-visuels : syndrome de Balint et cécité corticale

## À propos d'une observation d'atrophie postérieure progressive de Benson

D. Jarry (1), M.-H. Rigolet (1), S. Rivaud (2), S. Bakchine (3)

(1) Service d'Electrophysiologie, CHNO des Quinze-Vingts, 28, rue de Charenton, 75012 Paris.

(2) INSERM U 289, Hôpital de la Salpêtrière, 47, boulevard de l'hôpital, 75013 Paris.

(3) Fédération de neurologie, CHU Pitié-Salpêtrière, 47, boulevard de l'hôpital, 75013 Paris.

Correspondance : D. D. Jarry, CHNO des Quinze-Vingts, 28, rue de Charenton, 75012 Paris.

Reçu le 6 juillet 1998. Accepté le 31 mai 1999.

### Electrophysiological diagnosis of two psycho-visual syndromes: Balint's syndrome and cortical blindness

D. Jarry, M.-H. Rigolet, S. Rivaud, S. Bakchine

*J. Fr. Ophthalmol.*, 1999 ; 22, 8 : 876-880

Cortical blindness and Balint's syndrome are two pathologies not well-known. It seems therefore interesting to report a typical patient case, suffering from Benson's posterior cortical atrophy, who presented successively both syndromes.

The Balint's syndrome, which results from a bilateral parieto-occipital junction brain injury, and combines clinically a specified triad defects: a spatial disorder of attention, a psychic paralysis of gaze and an optic ataxia. The cortical blindness, which is caused by bilateral damage of the occipital lobes (Brodmann area 17). Electrophysiologically, the abolition of short-latency components of visual evoked potentials and the presence of long-latency potentials are recorded.

Visual strategy and visual evoked potentials are thus the only objective examinations allowing to diagnose and follow up these patient's evolution.

In any case, an adequate visual rehabilitation has to be carried out in order to help the patient recovering his autonomy

**Key words:** Balint's syndrome, cortical blindness, visual evoked potentials, visual strategy.

### Diagnostic électrophysiologique de deux syndromes psycho-visuels : syndrome de Balint et cécité corticale

La cécité corticale et surtout le syndrome de Balint sont 2 pathologies qui ont la réputation d'être rares, car mal ou insuffisamment connues. Il nous a donc paru intéressant de présenter cette observation exemplaire de patiente qui, atteinte d'une atrophie corticale dégénérative de Benson, a présenté successivement ces 2 syndromes.

Le syndrome de Balint, qui résulte d'une atteinte bilatérale de la jonction pariéto-occipitale associe cliniquement : un rétrécissement concentrique du champ d'attention visuelle, une paralysie psychique du regard, et une ataxie visuo-manuelle. La cécité corticale, qui résulte de la destruction bilatérale du cortex occipital au niveau de l'aire V1, et se traduit électrophysiologiquement par l'abolition des ondes précoces du potentiel évoqué visuel et l'existence d'une grande onde semi-tardive de type « immature ».

L'étude de la stratégie du regard et les potentiels évoqués visuels constituent ainsi les seuls examens objectifs permettant de faire le diagnostic et de suivre l'évolution de ces patients. Dans tous les cas, une rééducation visuelle adaptée doit être mise en œuvre afin d'aider le patient à retrouver son autonomie.

**Mots-clés :** Syndrome de Balint, cécité corticale, potentiels évoqués visuels, stratégie du regard.

Les syndromes psycho-visuels sont des perturbations des fonctions visuelles supérieures secondaires à des lésions corticales [1, 2]. Ils affectent le traitement de l'information visuelle dans le cortex occipital associatif ainsi que dans d'autres sites rétinotopiques du cortex temporal, pariétal, ou frontal. Nous présentons une observation clinique où deux syndromes déficitaires psycho-visuels de cause dégénérative se sont succédés dans le temps : tout d'abord, une apraxo-agnosie ou syndrome de Balint, puis une cécité corticale.

### OBSERVATION

Mme T., d'origine française, née le 9 juin 1934, est hospitalisée en neurologie à l'hôpital de la Salpêtrière en juin 1991, pour un bilan clinique et étiologique de troubles visuels et psychiques s'aggravant depuis 1987 et entraînant une gêne professionnelle importante (hôtesse d'accueil).

Aucun antécédent particulier ou prise de toxique n'est retrouvé.

Les premiers troubles associaient une difficulté à l'écriture (la patiente n'écrivait plus droit), et surtout à la lecture. Ils n'ont aucunement été améliorés par la modification des verres correcteurs par 3 ophtalmologues.

tes successifs, ni par la mise sous Anafranil pour un état dépressif réactionnel.

### Lors de cette première hospitalisation (juin 1991)

L'examen neurologique est normal, de même que le reste de l'examen physique.

L'examen des fonctions supérieures, adapté aux difficultés visuelles, ne montre aucun signe de démence (MMSE de Folstein à 28/30). On observe toutefois des signes d'agraphie mixte (en partie aphasique, en partie apraxique).

L'examen ophtalmologique retrouve une acuité visuelle de 7/10 Parinaud 2 pour chaque œil avec une correction de + 1,5 dioptries (D) de chaque côté de loin et une addition de + 3 D de près. La patiente, cependant, saute des mots courts, ampute ou transforme les mots longs, perd la ligne.

L'examen à la lampe à fente, la tension oculaire, le fond d'œil ainsi que l'examen oculo-moteur sont normaux lors de cette première consultation.

Un champ visuel de Goldmann, réalisé le 13/06/91, est normal au test V/4. Il met en évidence un scotome hémianopsique latéral homonyme droit sans épargne maculaire au test III/1.

L'IRM (réalisée le 14/06/91) montre un élargissement bilatéral et symétrique des sillons de la convexité prédominant nettement dans la région pariéto-occipitale sans anomalie franche du parenchyme cérébral.

Malgré la conservation de l'acuité visuelle (7/10, P2), l'évolution se fait vers l'aggravation progressive des troubles : lecture désordonnée de mots isolés (en sautant d'une ligne à l'autre) sans aucune stratégie, la patiente ne peut plus lire une phrase. Parallèlement, on note l'apparition d'une ataxie visuo-manuelle (verse l'eau à côté du verre), d'un trouble visuo-spatial (se perd sur un trajet habituel), de troubles mnésiques (oublie régulièrement ses rendez-vous, ou se trompe de jour), ainsi que l'aggravation du syndrome dépressif réactionnel entraînant la mise sous Prozac-Zanax.

Dans l'impossibilité de reprendre son travail, Mme T. est finalement mise en invalidité.

### Enregistrement des mouvements du regard (02/07/92)

Devant une perturbation de la lecture associée à un trouble visuo-spatial majeur et ceci, malgré une acuité visuelle centrale conservée et en l'absence de déficit campimétrique périphérique, l'indication d'enregistrement de la stratégie oculaire est posée.

Deux techniques peuvent être utilisées pour enregistrer les mouvements oculaires :

- soit l'électro-oculographie (EOG) ;
- soit la photo-oculographie (POG).

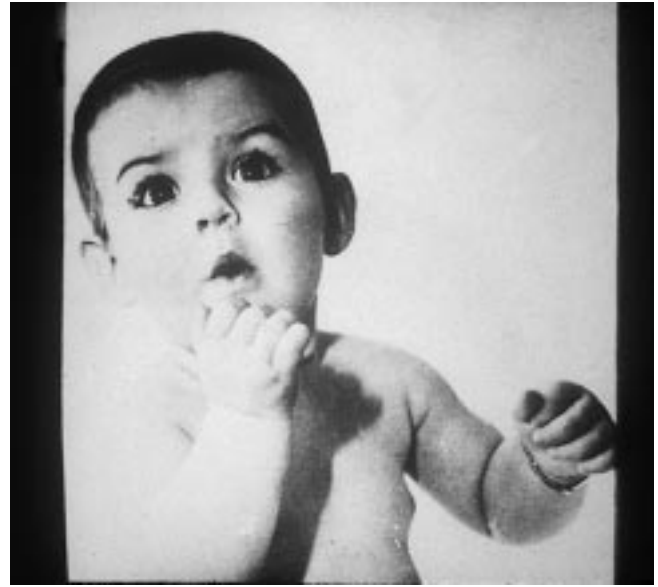

Figure 1 : Image signifiante à 1 centre d'intérêt (photographie d'un bébé).

Dans ce cas précis, l'examen a été fait par EOG. La stratégie visuelle du patient, au cours d'une tâche d'exploration visuelle, est ainsi matérialisée sous forme d'un graphique que l'on peut ensuite superposer à l'image qui lui a été présentée sur l'écran.

Nous avons maintenant abandonné cette technique pour la POG dont les résultats sont plus précis et plus facilement exploitables *à posteriori*. Quelque soit la méthode recueillie, le protocole est le même : différentes tâches d'exploration sont projetées sur un écran vu sous un angle de 70° horizontalement et 35° verticalement, pendant 16 secondes de présentation :

- images sans signification (ISS) : peintures abstraites par exemple, pour lesquelles aucun détail significatif n'attire le regard ;
- images à intérêt unique (IS1), pour lesquelles le regard d'un sujet normal est attiré vers un hémichamp par un détail plus prégnant (*fig. 1*) ;
- images à plusieurs intérêts (IS2), pour lesquelles le regard recueille des informations suffisantes dans chaque hémichamp (*fig. 2*) ;
- test de lecture : la projection d'un texte court permet de bien mettre en évidence la stratégie du patient (*fig. 3*).

En ce qui concerne Mme T.

L'exploration de la patiente reste dans les limites de la normalité pour les images sans signification (en effet dans ce cas aucun détail significatif n'entraîne l'adhérence du regard). Par contre, pour les images à intérêt unique, elle fait de nombreuses erreurs : les détails périphériques ne sont ni explorés ni décrits. Pour les images à plusieurs intérêts, seul un détail central est exploré, mémorisé et décrit. Ce détail peut varier de côté d'une image à l'autre.



**Figure 2 :** Image signifiante à plusieurs centres d'intérêts (Etude de l'exploration).

Dans la lecture à voix haute, la patiente trouve difficilement le début de la phrase, mais arrive à lire lentement le texte projeté (la stratégie est guidée par la signification du texte).

L'enregistrement des mouvements du regard (*fig. 4*) objective ainsi la perte de stratégie d'exploration des images. Celle-ci est pauvre, désordonnée, limitée à quelques détails centraux (« adhérence au détail »).

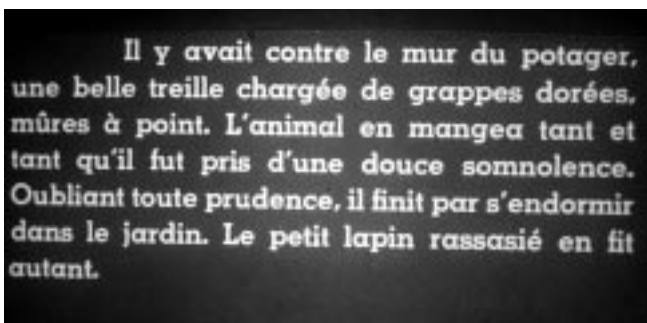
Ce comportement est tout à fait évocateur du syndrome de Balint avec une perception et une description correcte du détail central, qui s'oppose à une négligence des détails périphériques.

878


### Evolution

En avril 1995, apparition d'un trouble de l'orientation spatiale (elle ne se dirige plus seule et se perd même dans son appartement), d'une impossibilité de lire et d'écrire, associés à des troubles apraxiques nets surtout au membre supérieur droit.

Le neurologue, évoquant un problème de réfraction, demande un nouveau bilan ophtalmologique, qui confirme : l'impossibilité de lire même un mot court (lit



**Figure 3 :** Texte de lecture.



**Figure 4 :** Enregistrement du regard (l'exploration se limite au centre de l'image : le puit).

une lettre de P14 au hasard), l'existence d'une ataxie optique (ne peut dénombrer les lettres du projecteur de test). La patiente lit difficilement quelques lettres de 4/10 (non améliorables).

Devant cette baisse d'acuité visuelle inexpliquée par le syndrome de Balint, on enregistre les potentiels évoqués visuels, pour vérifier l'intégrité des voies optiques.

PEV avec une stimulation par damiers inversés, (*fig. 5*) la réponse évoquée visuelle est bien discernable pour les deux yeux : on ne recueille pas d'onde précoce (P100) mais une onde positive de latence très allongée. Cette grande onde positive semi-tardive de type « immature » est tout à fait caractéristique d'une atteinte bi-occipitale. Elle fait évoquer le diagnostic de cécité corticale.

L'IRM réalisée le 08/03/95 montre un élargissement du système ventriculaire en région pariéto-occipitale bilatérale (évoquant une composante sous-corticale), associée à une atrophie lobaire postérieure et des hypersignaux punctiformes en pondération T2 dans la substance blanche frontale bilatérale, d'aspect non spécifique.

### DISCUSSION

Le tableau clinique de la patiente est très évocateur des syndromes dégénératifs rares, (20 cas environ référencés), décrits par Benson [4] sous le nom d'atrophie postérieure progressive. Il s'agit d'atrophies corticales focales progressives concernant les régions pariéto-occipitales, habituellement bilatérales et rapidement symétriques, dont l'étiologie n'est actuellement pas connue et n'est pas liée au cadre des démences d'Alzheimer. Le tableau

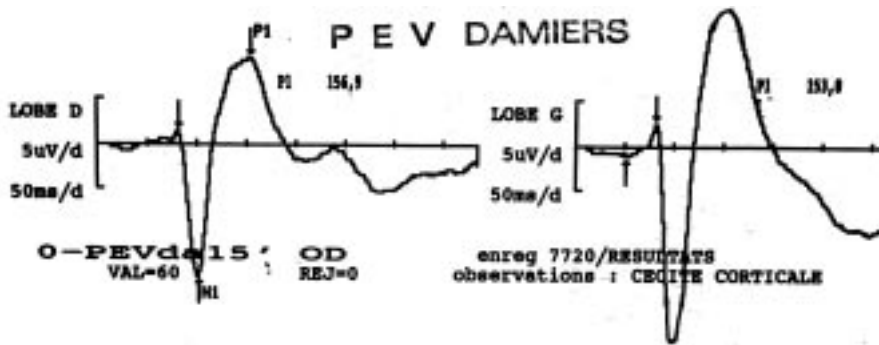


Figure 5 : PEV, stimulation par damiers, dans un cas de cécité corticale.

associe le plus souvent des signes neurovisuels constituant plus ou moins rapidement un syndrome de Balint ou une cécité corticale.

Dans cette observation typique, la patiente a présenté successivement les 2 syndromes.

### Le syndrome de Balint

La symptomatologie de ce syndrome (décrit par Balint en 1909) [5], associe une paralysie psychique du regard, un rétrécissement concentrique du champ d'attention visuelle et une ataxie visuo-manuelle.

Le rétrécissement concentrique du champ de l'attention visuelle en est le signe le plus caractéristique [6], étroitement intriqué avec la paralysie psychique du regard. Celle-ci se traduit par une difficulté à fixer un objet initialement situé dans le champ visuel périphérique et parfois à suivre un objet mobile. Soit les yeux restent en position primaire, soit ils présentent des mouvements d'errance. Il y a un défaut d'attraction vers l'objet excentrique. Quand cette paralysie psychique du regard est associée à un défaut d'attention périphérique lors de la réalisation du champ visuel, elle peut faire croire à une vision tubulaire. En fait il s'agit plutôt d'une simultagnosie, car, si l'examineur stimule le patient, le champ visuel est le plus souvent normal (périmétrie de Goldmann).

Les mouvements oculaires élémentaires sont altérés : les saccades sont le plus souvent hypométriques, le déclenchement des saccades visuellement guidées ou les mouvements de poursuite sont touchés [7, 8]. Le nystagmus opto-cinétique est presque toujours altéré, au moins dans une direction (dépendant de la prédominance hémisphérique des lésions), sans être toutefois complètement aboli. Enfin un certain nombre d'observations mentionnent l'absence de convergence [9].

Les rapports de l'ataxie visuo-manuelle avec le déficit attentionnel et la paralysie psychique du regard sont plus difficiles à cerner. Il y a cependant une relation fonctionnelle entre les mouvements de l'œil et de la main, qui sont des gestes permettant l'approche d'une cible. Il y aurait soit une interruption des voies reliant les aires visuelles aux aires motrices, soit, plutôt, la perte d'un

contrôle activateur sur les voies occipito-frontales permettant l'ajustement de la position de la main, et/ou un déficit de l'intégration des informations visuelles par la région pariétale [10].

Au point de vue anatomo-clinique, une atteinte bilatérale de la jonction pariéto-occipitale a le plus souvent été considérée comme responsable [11]. En effet, le lobe pariétal (aire 7 de Broadman) est intégré dans le système d'attention visuelle. Il contribue à ce que le sujet porte son regard sur la cible, puis sur divers constituants. Le dysfonctionnement bilatéral de ce système explique à la fois l'inattention et la paralysie psychique du regard. D'autre part, le bouleversement de la représentation mentale de l'espace proche est un phénomène essentiel dans les lésions pariétales [12]. Il existe également, au niveau du cortex pariétal (parietal eye field), des structures impliquées dans le contrôle d'activités oculo-motrices élémentaires. De ce fait, saccades, mouvements de poursuite, nystagmus opto-cinétique, sont plus ou moins perturbés dans toutes les observations de lésions bilatérales de la jonction pariéto-occipitale. L'ataxie visuo-manuelle, constante et reproductible, ne peut être interprétée comme une simple disconnection, elle serait plutôt liée à la perte du contrôle activateur du lobe pariétal sur les voies occipito-frontales permettant l'ajustement de la main [13].

### La cécité corticale

Elle résulte de la destruction bilatérale du cortex occipital au niveau de l'aire V1 (aire 17 de Broadman), aire de projection primaire des voies optiques géniculostriées. Cette atteinte n'intéresse donc pas les voies extragéniculostriées, qui se projettent au niveau des noyaux du prétegmentum, de la voie optique accessoire, du colliculus supérieur, et en retour vers le thalamus et le cortex cérébral [14]. Il persiste donc une capacité visuelle résiduelle après atteinte occipitale, qui servira de point de départ à la rééducation.

L'atteinte de l'aire visuelle primaire se traduit, électrophysiologiquement par l'abolition des ondes précoces du PEV et cliniquement par une chute d'acuité visuelle, un

déficit variable du champ visuel, un trouble de la vision des couleurs, puis la vision globale des formes et des objets se perd ainsi que la perception des objets en mouvement [15].

Différents types de réponses évoquées visuelles ont été décrits en cas de cécité corticale, ils témoignent d'une activation par des voies extra-géniculaires des aires para et péristriées [16, 17] :

— PEV de morphologie et amplitude normales aux tests répétés (très rare) [16]. Ceci doit conduire à remettre en cause l'organocité de la cécité ;

— Pas de réponse aux PEV [rare]. Dans notre expérience [18], un PEV a toujours été recueilli sur au moins un hémisphère (le contrôle de la fixation par photocolographie permet de guider le regard vers la plage de stimulation et d'éviter les résultats faussement négatifs) ;

— PEV de morphologie étalée, de grande amplitude et de latence allongée (autour de 160 ms), composés uniquement d'un complexe négatif-positif, et ne contenant pas de composante précoce. Ce type de réponse, retrouvée chez la plupart de nos patients, nous paraît caractéristique de la cécité corticale [19].

— Un dernier type [18], qui correspond à un mode évolutif (et qui ne concerne donc pas les cécités d'origine dégénérative), se caractérise par un tracé bifide : disparition progressive de l'onde tardive, et réapparition d'ondes précoces, d'amplitude normale ou diminuée mais de latence encore allongée (entre 120 et 130 ms). C'est un signe de bon pronostic et une forme de récupération qui évolue vers la normalisation du PEV (souvent chez les patients en cours de rééducation).

## CONCLUSION

La cécité corticale et surtout le syndrome de Balint sont deux pathologies qui ont la réputation d'être rares, car mal ou insuffisamment connues. C'est pourquoi, il nous a paru intéressant de présenter cette observation exemplaire de patiente qui, atteinte d'une atrophie corticale dégénérative de Benson, a présenté successivement ces deux syndromes. Lorsque l'IRM est peu contributive (comme dans cette pathologie dégénérative), le diagnostic en est essentiellement électrophysiologique. Potentiels évoqués visuels et étude de la stratégie du regard constituent ainsi les seuls examens objectifs permettant de faire le diagnostic et de suivre l'évolution de ces malades.

Dans tous les cas, une rééducation visuelle adaptée [20, 21] doit être mise en œuvre afin d'aider le patient à retrouver son autonomie : stratégie visuelle dans le syndrome de Balint et acuité visuelle utile dans la cécité

corticale, même si cela ne peut être que transitoire dans les maladies dégénératives.

## RÉFÉRENCES

- Rigolet MH, Thibierge M, Rivaud S, Chain F. Syndromes psycho-visuels : électrophysiologie et imagerie. Rapport de la Société Française d'Ophtalmologie « Imagerie en Ophtalmologie ». 1996;666-70.
- Jarry D. Diagnostic électrophysiologique de deux syndromes psycho-visuels : syndrome de Balint et cécité corticale. Mémoire pour le D.U. d'exploration de la fonction visuelle. 1995.
- Chain F, Leblanc M, Lhermitte F. Négligence visuelle dans les lésions postérieures de l'hémisphère gauche. *Rev. Neurol.* 1979;135:105-126.
- Benson DF, Daois RJ, Snyder BD. Posterior Cortical Atrophy. *Arch. Neurol.* 1988;45:789-93.
- Balint R. Seelenlenkung des « Schauens », optische Ataxie, räumliche störung des Aufmerksamkeit. *Monatsschr Psychiatr Neurol.* 1909;25:51-81.
- Hecaen H, Ajuriaguerra J. Balint's syndrome (psychic paralysis of visual fixation) and minor forms. *Brain.* 1954;77:373-400.
- Larmande P, Prier S, Masson M, Cambier J. Perturbations de la poursuite oculaire et lésions pariéto-occipitales unilatérales. *Rev. Neurol.* 1980;136:345-53.
- Guard O, Perenin MT, Vighetto A, Giroud M, Tommasi M, Dumas R. Syndrome pariétal bilatéral proche d'un syndrome de Balint. *Rev. Neurol.* 1984;140:5,358-67.
- Holmes G. Disturbances of visual orientation. *Br. J. Ophthalmol.* 1918;2:449-68, 506-16.
- Rondot P, De Recondot J, Ribadeau-Dumas JL. Visuomotor ataxia. *Brain.* 1977;100:355-76.
- Damasio AR, Benton AL. Impairment of hand movements under visual guidance. *Neurology.* 1979;29:170-8.
- De Renzi E. Disorders of space exploration and cognition, chapter 4. Chichester : John Wiley and son. 1982.
- Rousseaux M, Delafosse A, Devos P, Quint S, Lesoin F. Syndrome de Balint par infarctus bipariétal, analyse neuropsychologique. *Cortex.* 1986;22:267-77.
- Orssaud C, Dufier JL. Cécité corticale. Editions techniques. *En cycl. Méd. Chir. Ophtalmologie.* 1991;21545 A 10.
- Chain F. Cécité corticale et agnosie visuelle. La revue du praticien. 1970 ; tome XX, 20-21:3225-35.
- Celesia G, Archer C, Kuroiwa Y, Goldfamer P. Visual function of extrageniculocalcarine system in man. Relationship to cortical blindness. *Med. Neurol.* 1980;37:704-8.
- Shefrin SL, Goodin DS, Aminoff MJ. Visual evoked potentials in the investigation of « blindsight ». *Neurology.* 1988;38:104-9.
- Rigolet MH, Ducarne B, Pierrot-Deseilligny C, Chain F. Données cliniques, électrophysiologiques et évolutives de 30 cas de cécité corticale. Communication à la société de neurologie. 1982.
- Spehlmann R, Gross RA, Ho SU, Leestma JE, Norcross KA. Visual evoked potentials and postmortem findings in a case of cortical blindness. *Ann. Neurol.* 1977;2:531-4.
- Ducarne B, Barbeau M. Examen clinique et modes de rééducation des troubles visuels d'origine cérébrale. *Rev. Neurol.* 1981;137:11,693-707.
- Ducarne B, Bergego C, Barbeau M. Etude sémiologique de la restauration de la fonction visuelles dans deux cas de cécité occipitale post-anoxique. *Rev. Neurol.* 1981;137:12,741-84.
- Rizzo M. Balint's syndrome and associated visuospatial disorders. *Baillieres. Clin. Neurol.* 1993 Aug ;2(2):415-37.